



Rekvirent: Ejer

Navn	Stutteri Downs
Adresse	Glimsholtvej 287 9780 Sindal
Telefon	21632413
E-mail	t.thorhauge@jubii.dk

Stamdata

Navn Limerick Downs	Race Traver	Farve Mørkbrun	Køn Hingst
Fødselsdag 17-04-2022	Reg nr. 208334202200096	Chip 208210000795391 nr.	
Hestens identitet samt signalement er i overensstemmelse med hestens pas: <input checked="" type="checkbox"/>		Hesten er chipmærket: <input checked="" type="checkbox"/>	

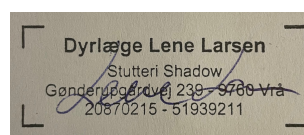
Hesten skal anvendes til: Væddeløb
Hvor længe har hesten været i kontinuerlig træning forud for handelsundersøgelsen: : Grundet alder har hesten ikke været i træning
Sælger er registreret som kunde i den undersøgende dyrlæges praksis ? Ja
Sælger er tilstede ved undersøgelsen ? Ja
Røntgenundersøgelsen er baseret på den kliniske undersøgelse ? Nej

Med henvisning til de i forhåndsaftalen for handelsattesten specificerede betingelser og begrænsninger en sådan undersøgelse udføres under, er det på baggrund af undersøgelsen dags dato undertegnede dyrlæges konklusion

- Der er ud fra en veterinærfaglig vurdering normal risiko for, at hestens sundhedstilstand dags dato vil få betydning for den påtænkte anvendelse af hesten.
- Der er ud fra en veterinærfaglig vurdering let forøget risiko for, at hestens sundhedstilstand dags dato vil få betydning for den påtænkte anvendelse af hesten.
- Der er ud fra en veterinærfaglig vurdering forøget risiko for, at hestens sundhedstilstand dags dato vil få betydning for den påtænkte anvendelse af hesten.
- Der er ud fra en veterinærfaglig vurdering betydelig risiko for, at hestens sundhedstilstand dags dato vil få betydning for den påtænkte anvendelse af hesten.
- Det er ikke muligt uden supplerende undersøgelser af hesten at drage nogen konklusion af den aktuelle undersøgelse.

11-07-2023

Dato



Dyrlægens underskrift/stempel

1. STANDARD PROJEKTIONER AF LEMMER ANVENDT

1 STANDARD PROJEKTIONER AF LEMMER ANVENDT

Nej Ja

1a Hov samt kode forben og bagben Lateromedial (LM)

VF: Nej Ja

HF: Nej Ja

VB: Nej Ja

HB: Nej Ja

1b Hov samt kode forben Dorsopalmar (DP)

VF: Nej Ja

HF: Nej Ja

1c Has Lateromedial (LM)

VB: Nej Ja

HB: Nej Ja

1d Has Plantarolateral (PILDMO)

VB: Nej Ja

HB: Nej Ja

1e Has Dorsolateral (DLPIMO)

VB: Nej Ja

HB: Nej Ja

1f Knæ Kaudolateral (CaLCrMO)

VB: Nej Ja

HB: Nej Ja

2. SUPPLERENDE PROJEKTIONER AF LEMMER ANVENDT

2 SUPPLERENDE PROJEKTIONER AF LEMMER ANVENDT

Nej Ja

3. HALS PROJEKTIONER

3a Laterolateralt (LL)

Nej Ja

4. TORNTAPPE PROJEKTIONER

4a Laterolateral (LL)

Nej Ja

5. ANDRE PROJEKTIONER

5a Andre projektioner

Nej Ja

6. Hov

6b Ses der remodellering eller eksostosedannelse på dorsalt kronben eller kodeben?

VF: Nej Ja

HF: Nej Ja

VB: Nej Ja

HB: Nej Ja

6c Ses der forbenet dragtbrusk?

VF: Nej Ja

HF: Nej Ja

6d Ses der nydannelser omkring hovseneben?

VF: Nej Ja

HF: Nej Ja

VB: Nej Ja

HB: Nej Ja

6e Ses der afvigende placering af hovben i hovkapsel?

VF: Nej Ja

HF: Nej Ja

VB: Nej Ja

HB: Nej Ja

6f Ses der cyster i hov eller kronben?

VF: Nej Ja

HF: Nej Ja

VB: Nej Ja

HB: Nej Ja

6g Andre bemærkninger:

8. Kode forben og bagben

8a Ses der OCD fragmenter på sagittalkammen?

VF: Nej Ja

HF: Nej Ja

VB: Nej Ja

HB: Nej Ja

8b Ses der OC-konturændring på sagittalkammen?

VF: Nej Ja

HF: Nej Ja

VB: Nej Ja

HB: Nej Ja

8c Ses der andre fragmenter dorsodistalt eller dorsoproximalt?

VF: Nej Ja

HF: Nej Ja

VB: Nej Ja

HB: Nej Ja

8d Ses der basalfragmenter eller hjørnestøtte frakturer (UPE)?

VF: Nej Ja

HF: Nej Ja

VB: Nej Ja

HB: Nej Ja

8e Ses der fraktur af kodeseneben?

VF: Nej Ja

HF: Nej Ja

VB: Nej Ja

HB: Nej Ja

8f Ses der nydannelser på eller omkring kodesenebenet?

VF: Nej Ja

HF: Nej Ja

VB: Nej Ja

HB: Nej Ja

8g Ses der eksostoser palmar/plantar på kodeben?

VF: Nej Ja

HF: Nej Ja

VB: Nej Ja

HB: Nej Ja

8h Ses der cyster i kodeben eller distale pibeknogle?

VF: Nej Ja

HF: Nej Ja

VB: Nej Ja

8i Andre bemærkninger:

9. Has

9a Ses der OCD fragmenter på crista intermedia, laterale trochlea eller mediale malleolus?

VB: Nej Ja HB: Nej Ja

9b Ses der OC-konturændring på crista intermedia, laterale trochlea eller mediale malleolus?

VB: Nej Ja HB: Nej Ja

9c Ses der enthesiofyt dorsoproximalt på pibeknoglen?

VB: Nej Ja HB: Nej Ja

9d Ses der nydannelser eller opklaringer i eller omkring tarsalknogler?

VB: Nej Ja HB: Nej Ja

9e Ses der kileformede tarsalknogler?

VB: Nej Ja HB: Nej Ja

9f Ses der fragmenter plantart i tibiotarsal leddet?

VB: Nej Ja HB: Nej Ja

9g Ses der opklaringer i/eller nydannelser omkring sustentaculum tali?

VB: Nej Ja HB: Nej Ja

9h Andre bemærkninger:

10. Knæ

10a Ses der OCD fragmenter på laterale trochlea?

VB: Nej Ja HB: Nej Ja

10b Ses der OC-konturændring på laterale trochlea?

VB: Nej Ja HB: Nej Ja

10c Ses der nydannelser / fragmenter på distalt på patella

VB: Nej Ja

HB: Nej Ja

10d Ses der fragmenter eller forkalkninger kaudalt i femorotibialeddet?

VB: Nej Ja

HB: Nej Ja

10e Ses der nydannelser kranialt for den interkondylære proces?

VB: Nej Ja

HB: Nej Ja

10f Ses der cyster distalt i femur eller proximalt i tibia?

VB: Nej Ja

HB: Nej Ja

10g Andre bemærkninger:

14. Andet

14a Andre fund

Nej Ja

15. Supplerende kommentarer

15a